Ueber einen Fall von erfolgreicher Transplantation eines Fibrosarkoms bei Ratten.

Von Dr. **Freih. v. Eiselsberg,** Assistent der Klinik Billroth, Docent für Chirurgie.

(Sep.-Abdr. aus der Wiener klin. Wochenschr., 1890, Nr. 48.)

Verlag von **Alfred Hölder**, k. u. k. Hof- und Universitäts-Buchhändler in Wien.

Ueber einen Fall von erfolgreicher Transplantation eines Fibrosarkoms bei Ratten.

Von Dr. **Freih. v. Eiselsberg**, Assistent der Klinik Billroth, Docent für Chirurgie.

Schon seit vielen Jahren hat sich eine Reihe von Forschern vielfach mit Uebertragungsversuchen maligner Geschwülste beschäftigt. Meist wurden zu diesem Behufe kleine Stücke der betreffenden Tumoren — vorwiegend Carcinome — vom Menschen entnommen und Thieren an verschiedenen Körperstellen implantirt. Alle derartigen Versuche blieben resultatlos, indem die transplantirten Theile nahezu stets nekrotisch wurden und nur selten überhaupt erhalten blieben, niemals jedoch ein progredientes Wachsthum zeigten.

Erst im Laufe der letzten Jahre ist es Wehr[1]) bei Hunden und Hanau[2]) bei Ratten gelungen, von einem Individuum auf ein anderes derselben Thierspecies Carcinom überzupflanzen. Besonders die zuletzt erwähnten Untersuchungen sind von höchster Bedeutung:

Hanau fand bei einer Ratte einen Krebs der Vulva mit Drüsenmetastasen. Von dem Inhalte einer der Drüsen wurden zwei anderen Ratten in die Tunica vaginalis des Hodens kleinste Stückchen implantirt, bei beiden entwickelten sich Krebsknoten; die eine der Ratten verendete schon nach sieben Wochen an Carcinose des Peritoneums.

Im Nachfolgenden soll mit Rücksicht auf die grosse Seltenheit positiver Resultate über eine erfolgreiche Transplantation von Fibrosarkom bei Ratten berichtet werden:

Im Februar d. J. fand ich bei einer ausgewachsenen, weissgrauen Ratte als zufälligen Befund über der rechten Schulter eine hühnereigrosse Geschwulst, welche von normaler Haut bedeckt, grobhöckerig war, sehr harte Consistenz zeigte und gegen den Thorax sehr gut verschieblich war. Von der Geschwulst

---

[1]) Demonstration der durch Impfung von Hund auf Hund erzeugten Carcinomaknötchen (Deutscher Chirurgen-Congress 1888). — Weitere Mittheilungen über die positiven Ergebnisse von Carcinomimpfung von Hund auf Hund. (Deutscher Chirurgen-Congress 1889.)

[2]) Deutscher Chirurgen-Congress 1889 und Fortschritte für Medicin 1889, Nr. 9: Erfolgreiche exper. Uebertragung von Carcinom.

wurde in Narkose[3]) ein kleines Stückchen excidirt; die mikroskopische Untersuchung ergab langgestreckte Spindelzellen, die nach verschiedener Richtung gelagert waren und eine grosse Menge von Fasergewebe als Zwischensubstanz besassen, dabei spärliche Vascularisation des Tumors. Es handelte sich mithin um ein Fibrosarkom. In weiterer Folge vergrösserte sich der Tumor; am 25. Februar d. J. wurde die Ratte abermals narkotisirt, nachdem zuvor schon zwei halbausgewachsene

Fig. I.

Natürliche Grösse.

weissgraue Ratten (aus einer anderen Bezugsquelle stammend) narkotisirt worden waren. Diesen beiden Thieren wurde nunmehr unter streng aseptischen Cautelen die Peritonealhöhle an einer kleinen Stelle eröffnet. Die Geschwulst der alten Ratte wurde breit incidirt, sodann aus ihrer Mitte je ein kleines Stückchen (in der Grösse einer Linse) den beiden kleinen Ratten in eine Mesenterialfalte gebracht und letztere durch eine Naht fixirt erhalten. Hiebei konnten bei beiden Ratten vollkommen normale Verhältnisse am Mesenterium und Peritoneum constatirt werden. Leider ging die alte Ratte in der Narkose zu Grunde. Bei der sofort vorgenommenen Ob-

[3]) Mit Rücksicht auf die Bissigkeit der Ratten erschien es geboten, zu jeder Manipulation, auch zur blossen Palpation, die Thiere zu narkotisiren, was mit geringen Gaben reinen Chloroforms unter dem Glassturze leicht gelang.

duction fand sich der oben beschriebene Tumor über dem rechten Schulterblatte mit dem Perioste desselben an einigen Stellen durch straffe Adhäsionen verbunden. Das Schulterblatt selbst war normal. Der Tumor, dessen natürliche Grösse in Fig. I. wiedergegeben ist, war grobhöckerig und zeigte auf dem Durchschnitte eine makroskopisch gut sichtbare, meist concentrisch angeordnete deutliche Faserung. Die mikroskopische Diagnose ergab wie früher ein Fibrosarkom (Fig. II).

Fig. II.

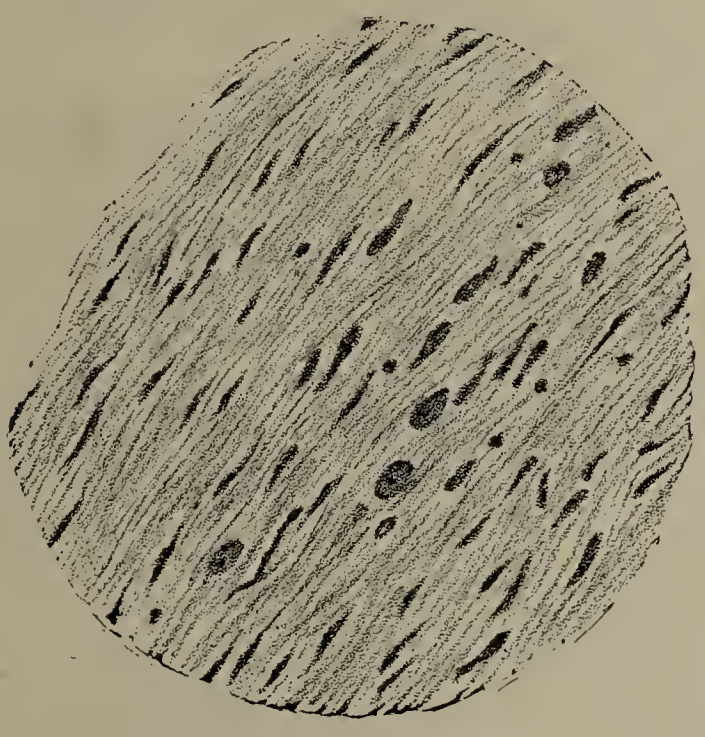

Reichert, Oc. II. Obj. 8.

Bei den beiden Thieren, an welchen die Implantation vorgenommen war, wurde die Bauchdeckenwunde exact in zwei Etagen vernäht. Die Thiere vertrugen den Eingriff ohne merkliche Reaction, frassen mit grossem Appetit und wuchsen rasch. Im April wurden beide Thiere behufs genauer Abtastung des Abdomens narkotisirt. Bei einer Ratte war nichts Abnormes nachweisbar, auch ergab die später vorgenommene Obduction normalen Befund; bei der anderen Ratte fühlte man eine nussgrosse Resistenz im Abdomen. Später vergrösserte sich der Unterleib noch sichtlich immer mehr und mehr.

Am 30. Juli (also nach fünf Monaten) verendete das Thier spontan in der Nacht. Bei der am folgenden Tage vorgenommenen Section fand sich sofort nach Eröffnung des Peritoneums ein über hühnereigrosser, harter, höckeriger Tumor, der zwischen die Blätter des Mesenteriums eingebettet erschien (Fig. III). Stark erweiterte Gefässe in dem

letzteren besorgten die Ernährung des sonst nirgend adhärenten Tumors. An einer Stelle, entsprechend dem Stiele des Tumors, fand sich noch die Seidennaht im Mesenterium, mit welcher die Falte gebildet worden war. Die Därme waren leer und durch die mächtige Neubildung ganz zur Seite und nach hinten verlagert. Sonst nichts Abnormes nachweisbar. Es wurde sofort wieder auf eine gesunde Ratte ein weiterer Uebertragungs-

Fig. III.

Natürliche Grösse.

versuch ausgeführt, jedoch ohne Erfolg (zweifellos waren wegen der bereits längeren Todeszeit [circa zwölf Stunden] des Thieres die Geschwulstzellen schon abgestorben).

Beim äusseren Vergleiche der beiden Tumoren fiel schon die grosse Aehnlichkeit derselben auf, nur war bei dem im Mesenterium gewachsenen die Knollenbildung mehr ausgesprochen, was wahrscheinlich von der Localität, in welcher der Tumor zur Entwicklung kam, abhing. Beim Durchschnitte zeigten beide Tumoren das gleiche Bild.

Einen vollständig identischen Befund lieferten die von beiden Tumoren gefertigten mikroskopischen Präparate, nur war die zweite Geschwulst etwas reicher an Spindelzellen.

Es handelt sich mithin um eine gelungene Transplantation eines Fibrosarkoms von dem Rücken einer

Ratte in das Peritoneum einer anderen und um die Entwicklung eines grossen, rasch wachsenden Tumors aus dem überpflanzten Sarkomstückchen.[4])

Das transplantirte Stückchen wuchs an und wucherte weiter, ebenso wie in den von Wehr und Hanau beschriebenen Carcinomfällen beim Hunde und der Ratte. Ein Analogon hiefür kann beim Menschen angeführt werden, indem die Ueberpflanzung von malignen Tumoren von einer Körperstelle zu einer anderen — allerdings aber stets bei einem und demselben Individuum — theils experimentell constatirt (Hahn, Bergmann), theils nach Operationen beobachtet wurde. Hieher gehört der von Hanau citirte Befund von Entwicklung eines Carcinoms in der Bauchdecke nach Punction eines carcinomatösen Ascites, sowie ein vor Jahren an der Klinik Billroth beobachteter Fall von isolirtem Auftreten von Carcinom in der Bauchdeckennarbe, nach Exstirpation eines nicht mit der Umgebung verwachsenen Pyloruscarcinomes. In beiden Fällen sind lebende Geschwulstzellen höchst wahrscheinlich während des Operationsactes in die Bauchdeckenwunde transplantirt worden und daselbst zum weiteren Wachsthume gelangt. Dieser Infectionsmodus mag häufig Recidivbildung nach Operationen veranlassen. Mir scheint für das Gelingen weiterer Thierexperimente nebst dem Umstande, dass stets die gleiche Thierspecies zu Uebertragungsversuchen benützt werden soll, vor allem der Punkt von Wichtigkeit, dass die Verpflanzung mit möglichst frischen, noch lebenden Gewebsstücken stattfinden soll, bevor die Geschwulstzellen in dem zu transplantirenden Stücke absterben.

Erwähnung verdient noch, dass das Wachsthum der verpflanzten Geschwulst ein sehr rasches war, wie das eines zellreichen Tumors, obwohl unter dem Mikroskope die grosse Menge an Fasergewebe nachgewiesen wurde.

Es wäre mit Rücksicht auf das grosse Interesse, welches die leider noch so wenig geklärte Aetiologie der Tumoren erheischt, wünschenswert, mit allen zufällig bei Thieren gefundenen Tumoren derartige Transplantationsversuche anzustellen.

---

[4]) Eine zufällige Entwicklung eines Sarkoms in der Bauchhöhle der zweiten Ratte und zwar eben an der Stelle der seinerzeitigen Implantation unabhängig von der Impfung scheint mir in diesem Falle als sicher ausgeschlossen; bei über dreissig im Laufe der letzten Jahre zu verschiedenen Zwecken verarbeiteten Ratten war das bei der ersten gefundene das einzige spontan entstandene Neoplasma.

Druck von Friedrich Jasper in Wien.